

**Тема 4:**  
**КОНЕЧНЫЙ МОЗГ. БОКОВЫЕ ЖЕЛУДОЧКИ.**  
**ЦИРКУЛЯЦИЯ ЛИКВОРА. ОБОЛОЧКИ МОЗГА.**  
**ВЕНОЗНЫЕ СИНУСЫ ТВЕРДОЙ МОЗГОВОЙ ОБОЛОЧКИ**

**Конечный мозг, Telencephalon**

Представлен полушариями большого мозга, в каждом из которых выделяют:

- I. Плащ (кора, белое вещество)
- II. Базальные ядра
- III. Обонятельный мозг
- IV. Боковые желудочки

**I. Кора больших полушарий**

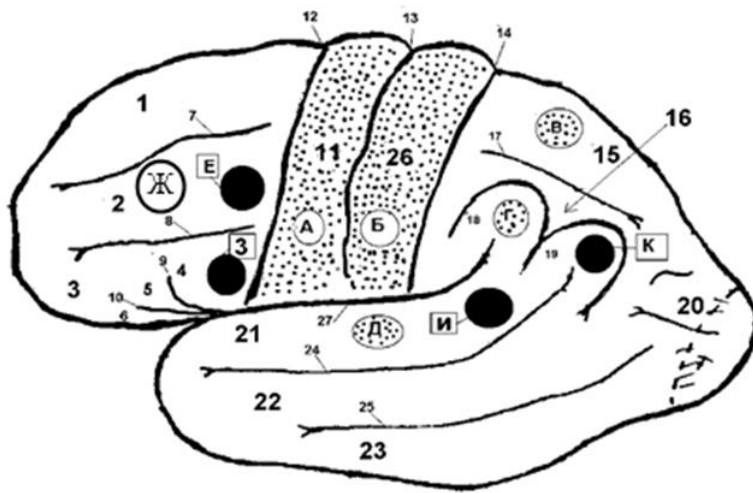
Кора мозга составляет важнейшую часть головного мозга, являясь регулятором всех жизненных функций организма.

Собирается в складки и образует борозды и извилины. Вся кора делится на доли:

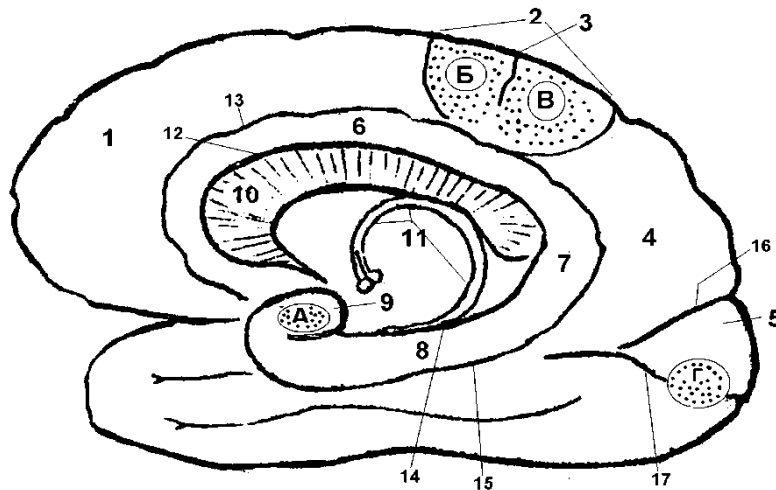
- Лобная
- Затылочная
- Теменная
- Височная

Полушария имеют 2 поверхности:

- Верхнелатеральная
- Медиобазальная (либо медиальная и базальная)



**Рисунок 1. Борозды и извилины верхнелатеральной поверхности полушария.** 1-Girus frontalis superior, 2-Girus frontalis medius, 3-Girus frontalis inferior, 4-Pars opercularis, 5-Pars triangularis, 6-Pars orbitalis, 7-Sulcus frontalis superior, 8-Sulcus frontalis inferior, 9-Ramus ascendens, 10-Ramus anterior, 11-Girus precentralis, 12-Sulcus precentralis, 13-Sulcus centralis =Роландова, 14-sulcus postcentralis, 15-Lodulus parietalis superior, 16-Lodulus parietalis inferior, 17-Sulcus intraparietalis, 18-Girus supramarginalis, 19-Girus angularis, 20-Girus occipitalis, 21-Girus temporalis superior, 22- Girus temporalis medius, 23-Girus temporalis inferior, 24 - Sulcus temporalis superior, 25 - Sulcus temporalis inferior, 26 - Girus postcentralis, 27 – Sulcus lateralis = Сильвиева



**Рисунок 2. Борозды и извилины медиобазальной поверхности полушария.** 1-Girus frontalis superior, 2-Lobulus paracentralis, 3-Sulcus centralis, 4-Precuneus, 5-Cuneus, 6- Girus cinguli, 7- Isthmus, 8-Girus parahippocampalis, 6+7+8 = Girus fornicates, 9-Uncus, 10-Corpus callosum, 11-Fornix, 12-Sulcus corpori callosi, 13 - Sulcus cinguli, 14-Sulcus parahippocampalis, 15-Sulcus collateralis, 16-Sulcus parietooccipitalis, 17-Sulcus calcarineus

## **Корковые концы анализаторов**

*Анализатор* – это комплекс, который включает в себя 3 части:

- 1 – рецептор
- 2 – проводящий путь
- 3 – корковый конец

**Корковый конец анализатора** – это участок коры, в который приходит информация. Состоит из ядра и рассеянной зоны.

**Рассеянная зона** – это нейроны, которые находятся в покое («спящие нейроны»), но могут активизироваться при поражении ядра.

**Все корковые концы анализаторов делятся на 2 группы:**

1. Корковые концы анализаторов **I сигнальной системы** – реагируют на импульсы из внешней и внутренней среды, есть у человека и животных, служат для связи организма с внешней и внутренней средой.
2. Корковые концы анализаторов **II сигнальной системы** – есть только у человека, так как обеспечивают общение с себе подобными за счет способности к членораздельной речи.

**Корковые концы анализаторов I и II сигнальных систем  
верхнелатеральной поверхности полушарий:**

*Корковые концы анализаторов I сигнальной системы  
(см. рисунок 1)*

**A – Корковый конец двигательного анализатора** – локализуется в прецентральной извилине и парацентральной дольке, осуществляет анализ проприоцептивных импульсов: нижняя 1/3 – от элементов опорно-двигательного аппарата головы и шеи, верхние 2/3 – от элементов опорно-двигательного аппарата туловища и конечностей. Площадь территории коры определяется сложностью и многообразием мышц. Наибольшую площадь представительства имеют мышцы языка, лица, кисти. Получает информацию от tr.

Ganglio-bulbo-thalamo-corticalis, служит началом для tr.Cortico-spino-muscularis, tr. Cortico-nucleo-muscularis.

**Б – Корковый конец кожного анализатора** – локализуется в постцентральной извилине и парацентральной дольке, осуществляет анализ общей чувствительности – тактильной, температурной, болевой: в нижней 1/3 – от кожи головы и шеи, в верхних 2/3 – от кожи туловища и конечностей. Размеры территории коры пропорциональны не величине участков тела, а количеству рецепторов в их коже. Наибольшую площадь представительства имеют зоны лица, рук. Получает информацию от tr. Ganglio-spino-thalamo-corticalis.

**В – Корковый конец анализатора стереогнозии** – локализуется в верхней теменной дольке. Стереогнозия – это способность определять предметы на ощупь без контроля зрения. Сюда приносят информацию tr. Ganglio-bulbo-thalamo-corticalis и tr. Ganglio-spino-thalamo-corticalis.

**Г – Корковый конец анализатора праксии** – локализуется в надкраевой извилине нижней теменной дольки, осуществляет синтез сложных целенаправленных движений, приобретенных человеком в результате практической деятельности и накопленного опыта. У правой располагается в левом полушарии, у левой – в правом.

**Д – Корковый конец слухового анализатора** – располагается в средних отделах верхней височной извилины и в глубине латеральной борозды – извилине Гешля; осуществляет анализ звуков в доступном человеку диапазоне (условно говоря мы слышим этим ККА).

**Ж – Корковый конец анализатора сочетанного поворота головы и глаз** располагается в задних отделах средней лобной извилины.

## **Корковые концы анализаторов I сигнальной системы медиобазальной поверхности полушарий (см. рисунок 2):**

**А – Корковый конец обонятельного и вкусового анализатора** – локализуется в крючке парагиппокампальной извилины и в гиппокампе, обеспечивают формирование ощущений запаха и вкуса.

**Б - Корковый конец двигательного анализатора** – передний отдел околоцентральной дольки (заходит сюда с верхнелатеральной поверхности).

**Б – Корковый конец кожного анализатора** – задний отдел околоцентральной дольки (заходит сюда с верхнелатеральной поверхности).

**Г – Корковый конец зрительного анализатора** – локализуется по краям и в глубине шпорной борозды, позволяет видеть объекты в доступном человеку световом диапазоне.

## *Корковые концы анализаторов II сигнальной системы*

Речь можно разделить:

- **УСТНАЯ:**

- способность говорить (**двигательный анализатор устной речи**)

- способность понимать услышанное (**слуховой анализатор устной речи**)

- **ПИСЬМЕННАЯ:**

- способность писать (**двигательный анализатор письменной речи**)

- способность читать и понимать прочитанное (**зрительного анализатора письменной речи**)

**З – Корковый конец двигательного анализатора устной речи** – локализуется в покрывчатой части заднего отдела нижней лобной извилины = центр Брока; осуществляет анализ импульсов от всех органов, принимающих участие в голосообразовании – губ,

щек, языка, гортани, что дает возможность членораздельно говорить. При патологии – моторная афазия.

**Е – Корковый конец двигательного анализатора письменной речи = центр ГРАФИИ** – локализуется в задних отделах средней лобной извилины, анализирует тонкие движения при начертании букв, знаков, слов (при патологии – аграфия).

**К – Корковый конец зрительного анализатора письменной речи = центр ЛЕКСИИ** – локализуется в угловой извилине нижней теменной доли, анализирует письменный текст и позволяет понять смысл написанного (при патологии – дислексия, алексия).

**И – Корковый конец слухового анализатора устной речи** – локализуется в заднем отделе верхней височной извилины – центр Вернике, анализирует устную речь и позволяет ее понять. При патологии – сенсорная афазия.

### Белое вещество

Делится на 3 группы:

1. **Ассоциативные волокна** – идут в сагиттальном направлении, обеспечивают связь между нейронами одного полушария. Бывают короткие и длинные. Длинные образуют капсулы:
  - **Наружняя – Capsula externa**
  - **Крайняя – Capsula extrema.**
2. **Комиссуральные волокна** – лежат во фронтальной плоскости, соединяют нейроны одного полушария с нейронами другого полушария.
  - Мозолистое тело (валик, ствол мозолистого тела, клюв, клювовидная пластинка)
  - Передняя мозговая спайка
  - Задняя мозговая спайка+ Спайка поводков
  - Свод
3. **Проекционные волокна** – представлены пучками (трактами) афферентных и эфферентных волокон, соединяют конечный мозг с нижележащими отделами мозга. Формируют

внутреннюю капсулу, в которой выделяют переднее бедро, колено, заднее бедро (см. рисунок 3).

**Необходимо знать наизусть состав внутренней капсулы!!!!**

### Базальные ядра

**Базальные ядра** – это скопления серого вещества в глубине полушарий конечного мозга среди белого вещества. Они являются высшими центрами вегетативной и экстрапирамидной систем.

К ним относятся:

- 1. Хвостатое ядро** – Nucleus caudatus (головка, тело, хвост) – имеет форму запятой, расположенной в сагиттальной плоскости. Передний конец хвостатого ядра – его головка, продолжается в тело, которое, истончаясь и изгибаясь вниз, продолжается в хвост.
- 2. Чечевицеобразное ядро** – nucleus lentiformis
  - **Бледный шар** – globus pallidus (медиальная часть)
  - **Скорлупа** – putamen (латеральная часть)
- 3. Ограда** – claustrum – имеет вид тонкой полоски серого вещества. В объемном изображении ограда имеет вид диска, расположенного в сагиттальной плоскости.

**(1+2+3 – видны на горизонтальном срезе полушарий – см. рисунок 3)**

- 4. Миндалевидное тело** – corpus amygdaloideum – расположено в толще височной доли (не видно на горизонтальном срезе)

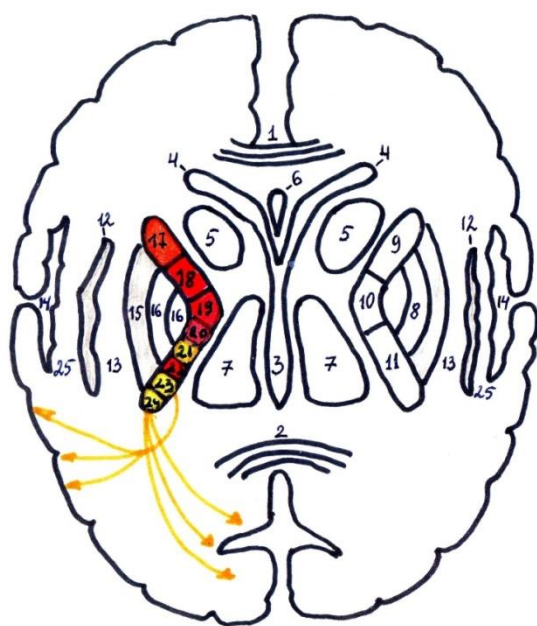
Хвостатое ядро связано со скорлупой прослойкой серого вещества – **полосатое тело, corpus striatum**

Полосатое тело + бледный шар = **стриопаллидарная система.**

Эта система регулирует двигательные функции. Паллидум оказывает активизирующее действие, а стриатум – тормозящее.

При поражении стриопаллидарной системы клинические проявления определяются доминированием функциональных нарушений в стриарном или паллидарном отделах. При чрезмерном тормозном влиянии стриарной системы возникает гипокинезия – бедность движений, бедность мимики. Гипофункция стриарной

системы, наоборот, ведет к появлению избыточных непроизвольных движений – гиперкинезов, так как отсутствует тормозное влияние на паллидарную систему.



- 1-2. Corpus callosum
3. III желудочек
4. Передний рог бокового желудочка
5. Nucleus caudatus
6. Cavum septi pellucidi
7. Thalamus opticus
8. Nucleus lentiformis
9. Переднее бедро внутренней капсулы
10. Колено внутренней капсулы
11. Заднее бедро внутренней капсулы
12. Claustrum
13. Capsula externa
14. Кора островка
15. Putamen
16. Globus pallidus
17. Tractus corticothalamicus
18. Tr. frontopontinus
19. Tr. corticonuclearis
20. Tr. corticospinalis
21. Tr. thalamocorticalis
22. Tr. occipitotemporo-pontinus
23. Слуховой путь
24. Зрительный путь
25. Capsula extrema

Рисунок 3. Схема горизонтального среза мозга. Базальные ядра. Внутренняя капсула.

## Обонятельный мозг

Состоит из периферического и центрального отделов.

### 1. Периферический отдел включает (На каждой стороне):

- **Обонятельная луковица, bulbus olfactorius**, - к ней подходят 15-20 обонятельных нервов
- **Обонятельный тракт, tractus olfactorius**
- **Обонятельный треугольник, trigonum olfactorium**
- **Переднее продырявленное вещество, substantia perforanta anterior**

### 2. Центральный отдел:

- **Сводчатая извилина, gyrus fornicates**
- **Крючок, uncus**
- **Гиппокамп, hippocampus** (Аммонов рог), расположен в нижнем роге бокового желудочка
- **Зубчатая извилина, gyrus dentatus**, расположена под гиппокампом



#### IV. Боковые желудочки

Это полости конечного мозга.

**I – в левом полушарии**

**II – в правом полушарии**

Они делятся на рога и центральную часть.

**Передний рог** – проникает в лобную долю. Ограничен:

- Медиально – прозрачной перегородкой (это парное образование – пластинки, натянутые между мозолистым телом и столбиками свода)
- Сверху, спереди и снизу – мозолистым телом
- Латерально – хвостатое ядро

**Центральная часть** проникает в теменную долю.

- Сверху – мозолистое тело
- Снизу – тело хвостатого ядра, верхняя поверхность таламуса.

**Задний рог** проникает в затылочную долю. Ограничен:

- Со всех сторон – мозолистым телом
- На медиальной стенке – продольное возвышение = птичья шпора = calcar avis

**Нижний рог** проникает в височную долю. Ограничен:

- Сверху, латерально и снизу – мозолистым телом
- Медиально – хвостатым ядром

**Посредством Монровых отверстий (находятся между столбиками свода и передними бугорками таламуса) I и II желудочки сообщаются с III желудочком.**

## **Циркуляция ликвора**

Ликвор – спинномозговая жидкость образуется сосудистыми сплетениями желудочков мозга (преимущественно **I, II, III**). Из боковых желудочков через Монроевы отверстия ликвор поступает в III желудочек, затем по водопроводу мозга в IV желудочек. Далее через отверстия Можанди (срединное непарное) и Люшки (латеральное, парное) ликвор поступает в **подпаутинное пространство** головного мозга.

Из подпаутинного пространства ликвор:

А) посредством Пахионовых грануляций (это образования паутинной оболочки головного мозга, которые одной частью располагаются в подпаутинном пространстве, а другой частью проникают в синусы твердой мозговой оболочки) ликвор отводится в венозную кровь. Это основной путь для оттока ликвора.

Б) по периневральным пространствам черепных нервов ликвор оттекает в лимфатическое русло.

### **Функции ликвора:**

- Трофическая
- Выведение продуктов метаболизма
- Амортизационная

По составу постоянен, похож на плазму крови.

## Оболочки головного мозга

1. **Твердая оболочка головного мозга (ТМО), *dura mater encephali (pachymeninx)*** – плотно срастается с костями черепа, особенно в области основания.

### Отростки ТМО

- Серп большого мозга – *falx cerebri*, расположен в сагиттальном направлении от петушиного гребня до верхней поверхности намета мозжечка
- Намет мозжечка – *tentorium cerebelli*, расположен в горизонтальной плоскости, отделяет затылочные доли большого мозга от мозжечка
- Серп мозжечка – *falx cerebelli*, от внутреннего затылочного гребня до большого затылочного отверстия, расположен между полушариями мозжечка
- Диафрагма седла – *diaphragm sellae*, прикрывает сверху турецкое седло, в ее середине расположено отверстие для воронки гипофиза.

2. **Паутинная оболочка – *arachnoidea encephali***, отделена от ТМО субдуральным пространством. Не заходит вглубь борозд, но перекидывается мостиками между ней и мягкой мозговой оболочкой – подпаутинное пространство. Паутинная оболочка образует выросты – грануляции паутинной оболочки (Пахионовы), которые служат для оттока спинномозговой жидкости в кровеносное русло.

Цистерны – локальные расширения подпаутинного пространства.

- Мозжечково-мозговая цистерна, *cisterna cerebellomedularis* – расположена между задним краем мозжечка и дорсальной поверхностью продолговатого мозга
- Межножковая цистерна, *cisterna interpeduncularis* – расположена в одноименной ямке
- Цистерна перекреста, *cisterna chiasmatis* – лежит впереди зрительного перекреста
- Цистерна латеральной ямки большого мозга, *cisterna fossae lateralis cerebri* – залегает в Сильвиевой борозде

**3. Мягкая мозговая оболочка, *pia mater encephali* – тесно прилегает к мозгу, заходя во все борозды и щели.**

Паутинная и сосудистая оболочки объединяются под названием мягкой оболочки leptomeninges.

**Между этими оболочками формируются пространства:**

1. Субдуральное (между ТМО и паутинное)

2. Субарахноидальное (между паутинной и мягкой оболочками).

Оба пространства содержат ликвор (возможны пункция, введение анестетика)

**Венозные синусы твердой мозговой оболочки**

**Венозные синусы твердой мозговой оболочки – это особые венозные сосуды на голове. Образованы как расщепления твердой мозговой оболочки, поэтому не содержат клапаны, кровоток возможен в обоих направлениях, зияют.**

- **Поперечный синус, *sinus transversus*** – самый большой и широкий, расположен по заднему краю намета мозжечка в борозде поперечного синуса затылочной кости, откуда спускается как **сигмовидный синус** в одноименной борозде и далее у яремного отверстия переходит в устье внутренней яремной вены. Поперечный и сигмовидный синусы служат главным коллектором для всей венозной крови черепной полости. В него впадают:
- **Верхний сагиттальный синус, *sinus sagittalis superior*** – идет по верхнему краю серпа большого мозга от петушиного гребня до внутреннего затылочного возвышения
- **Затылочный синус, *sinus occipitalis*** – является продолжением предыдущего вдоль серпа большого мозга к внутреннему затылочному гребню и далее (после раздвоения) по обоим краям большого затылочного отверстия
- **Нижний сагиттальный синус, *sinus sagittalis inferior*** – идет по нижнему краю серпа большого мозга, открывается (продолжается) в прямой синус
- **Прямой синус, *sinus recti*** – на линии прикрепления серпа большого мозга к намету мозжечка

Кроме того имеются:

- **Пещеристый синус, *sinus cavernosus*** – с каждой стороны от турецкого седла. Через него проходят III, IV, VI, VIII пары черепных нервов.
- **Межпещеристые синусы, *sinus intercavernosi***

Оба соединяются и образуют венозное кольцо.

Отток крови от пещеристого синуса осуществляется в ***верхние и нижние каменистые синусы***.

В конечном итоге вся кровь от всех синусов собирается в **СИГМОВИДНЫЙ синус**, который продолжается во **ВНУТРЕНнюю ЯРЕМную ВЕНУ** – вены шеи – подключичная вена – верхняя полая вена.

В синусы ТМО открываются пахионовы грануляции, по ним в венозную кровь приносится ликвор. Кроме того, синусы соединены с **венами диплоэ костей черепа** и **эмиссарными венами** с поверхностными венами кожных покровов головы (это важный механизм регуляции венозного оттока от мозга).